


Osorno, 06/05/2024

Certificado Médico Veterinario

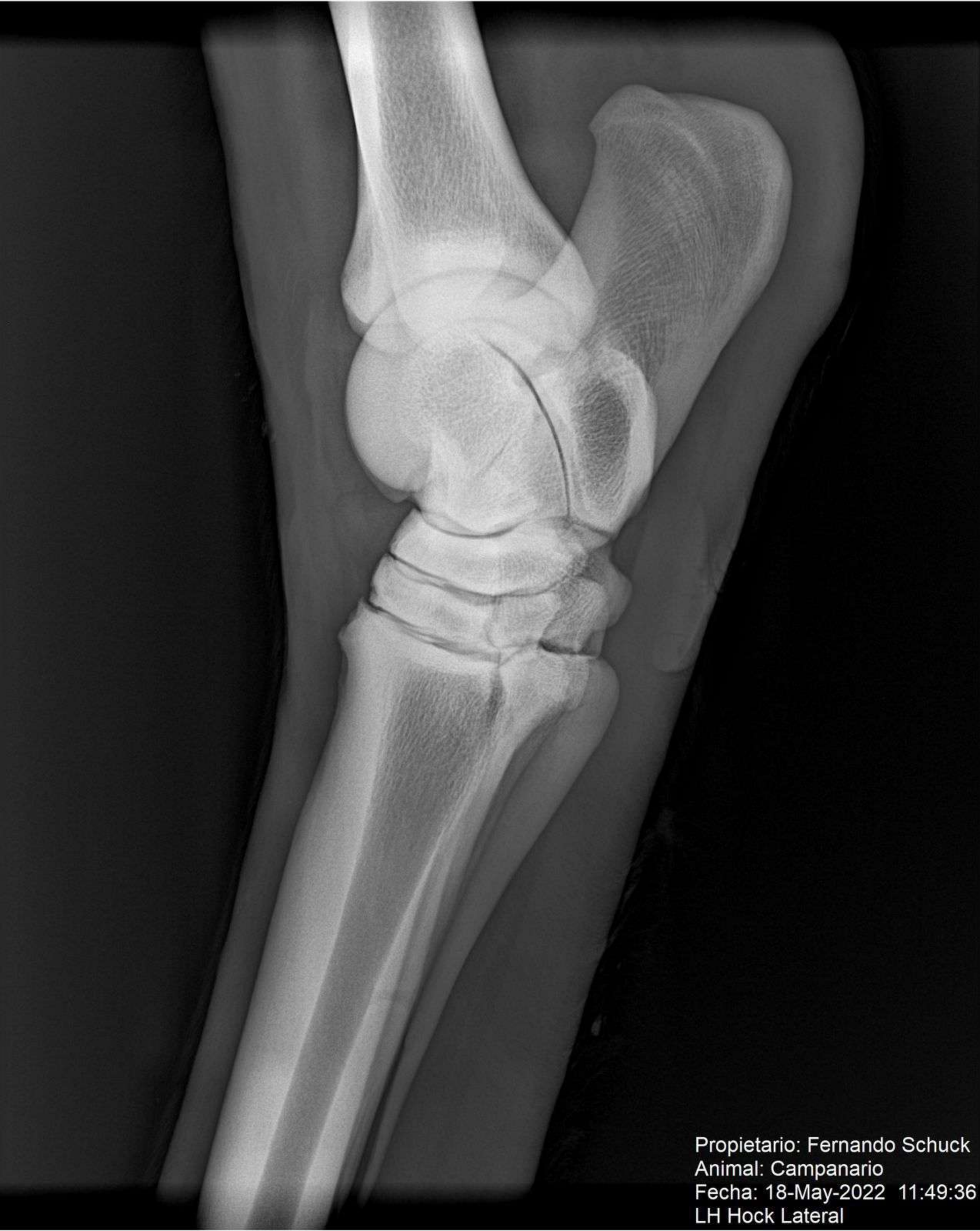LOTE 286

Mediante el presenta se certifica que el caballo Campanario presenta una anquilosis completa de la articulación intertarsiana distal. Esta condición no ha repercutido en su desempeño deportivo y actualmente se encuentra apto para desarrollar actividades deportivas.

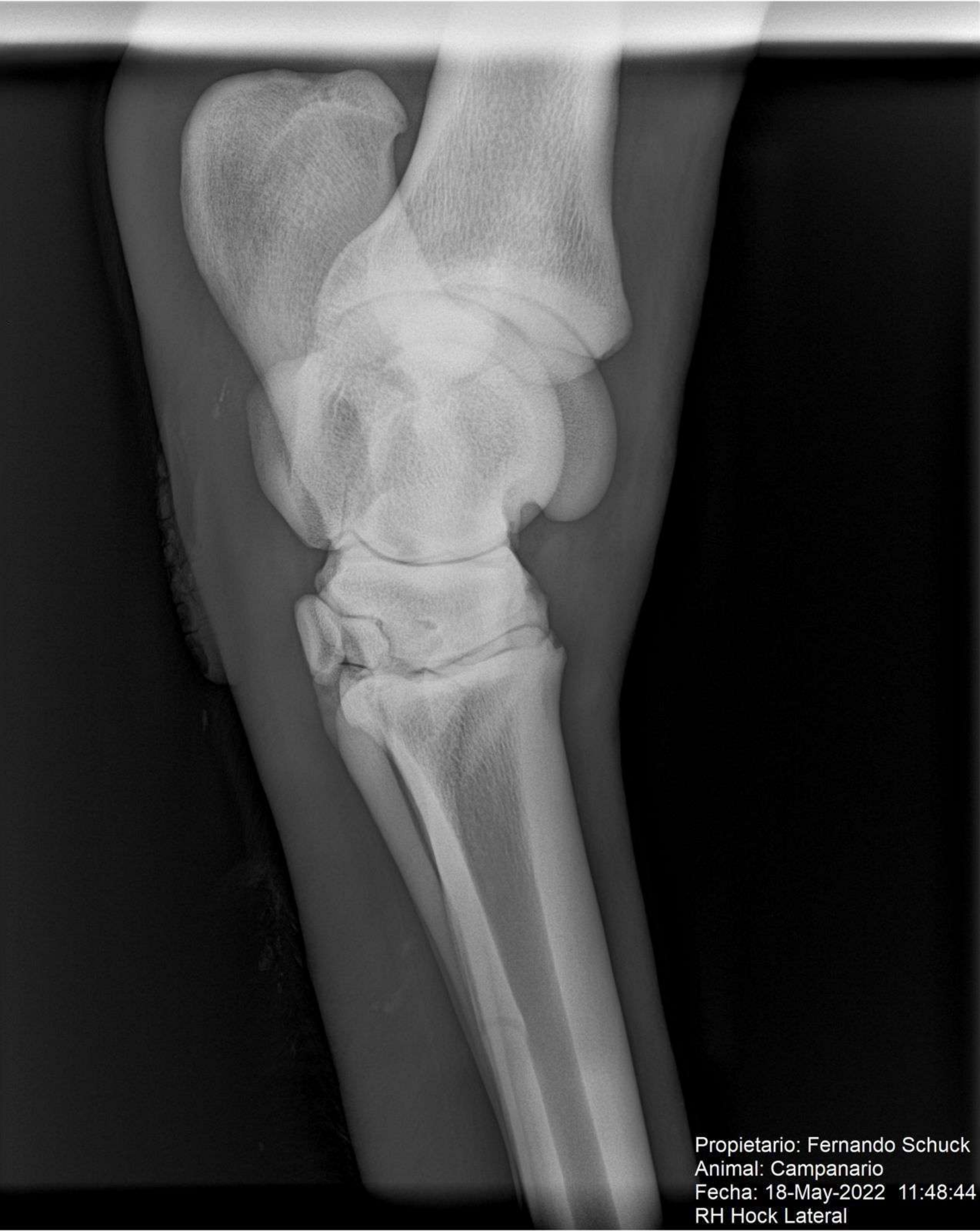Atte.,



**FELIPE MOHR HOTT
MEDICO VETERINARIO**



Propietario: Fernando Schuck
Animal: Campanario
Fecha: 18-May-2022 11:49:36
LH Hock Lateral



Propietario: Fernando Schuck
Animal: Campanario
Fecha: 18-May-2022 11:48:44
RH Hock Lateral

A lateral radiograph of a horse's hock joint. The image shows the distal tibia and fibula on the left, the distal femur on the right, and the hock joint in the center. The joint space is visible, and there are some subtle changes in the articular surface of the distal femur. The surrounding soft tissue is visible as a lighter gray area.

Propietario: Fernando Schuck
Animal: Campanario
Fecha: 18-May-2022 11:48:26
RH Hock Lateral