

FRANCISCO CARRASCO G.
Médico Veterinario

INFORME VETERINARIO

Nombre: COPUCHENTA

Sexo: Hembra

Disciplina: Rodeo

Solicitante: Sr. Felipe Ureta.

Fecha: 10-08-2022

Examen Clínico:

- Inspección, palpación y examen físico general del caballo: sin anotaciones. Frecuencia y ruidos cardiacos normales, venas yugulares en buen estado.
- Se observó al caballo en movimiento; al paso, trote y galope, en piso duro y blando, en línea recta y en círculo: Sin anomalías
- Pruebas de flexión forzada:

	Derecho	Izquierdo
Miembro Anterior	(-)	(-)
Miembro Posterior	(-)	(-)

Examen Radiológico: Se procedió a estudiar radiológicamente ambos cascos anteriores, ambos nudos anteriores y posteriores, ambos tarsos y ambas babillas. Encontrando lo siguiente:

- **El total de las estructuras evaluadas presentan densidad radiológica, forma y tamaño dentro de parámetros normales para la especie.**

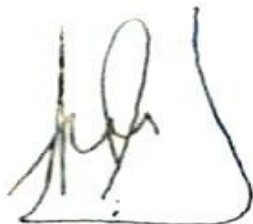
Conclusión: Al momento del examen el ejemplar presenta un examen clínico sin alteraciones.

Tomando en cuenta esta condición clínica y la ausencia de alteraciones radiológicas en las estructuras anatómicas estudiadas, se puede inferir que el **RIESGO** de presentar cojeras o baja de rendimiento en corto y mediano plazo es considerado en un nivel **BAJO**.

El ejemplar se encuentra en condiciones para realizar las actividades propias del deporte para el cual esta destinado.

Este informe no representa una garantía de sanidad indefinida, solo refleja el estado clínico y radiológico del ejemplar en la fecha señalada.

Se extiende el presente informe a petición del propietario para los fines que éll estime convenientes.



Francisco Javier Carrasco Gárate
15.409.314-1
Médico Veterinario Universidad Mayor
Miembro ACHVE
FEI Permitted Treating Veterinarian
+56999699155
Fcocarrascovet@gmail.com