

FRANCISCO CARRASCO G.
Médico Veterinario

INFORME VETERINARIO

Nombre: ARTERO

Sexo: Macho

Edad: 9 años

Disciplina: Rodeo

Solicitante: Sr. Rodrigo Fontecilla.

Fecha: 24-08-2022

Examen Clínico:

- Inspección, palpación y examen físico general del caballo: sin anotaciones. Frecuencia y ruidos cardiacos normales, venas yugulares en buen estado. Hemicastrado izquierdo.
- Se observó al caballo en movimiento; al paso, trote y galope, en piso duro y blando, en línea recta y en círculo: Sin anormalidades
- Pruebas de flexión forzada:

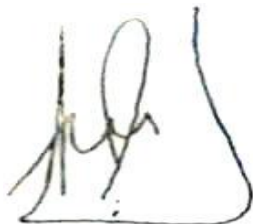
	Derecho	Izquierdo
Miembro Anterior	(-)	(-)
Miembro Posterior	(-)	(-)

Examen Radiológico: No se realizó examen radiológico.

Conclusión: El ejemplar de la referencia presenta un examen clínico músculo-esquelético sin alteraciones. Por lo anteriormente descrito, se puede inferir que el ejemplar se encuentra en condiciones de realizar el ejercicio propio del deporte para el cual esta destinado.

Este informe no representa una garantía de sanidad indefinida, solo refleja el estado clínico del ejemplar en la fecha señalada.

Se extiende el presente informe a petición del propietario para los fines que él estime convenientes.

A handwritten signature in black ink, appearing to read 'F. Carrasco Gárate', with a large, stylized flourish at the end.

Francisco Javier Carrasco Gárate
15.409.314-1
Médico Veterinario Universidad Mayor
Miembro ACHVE
FEI Permitted Treating Veterinarian
+56999699155
Fcocarrascovet@gmail.com

FRANCISCO CARRASCO G.
Médico Veterinario

INFORME VETERINARIO

Nombre: BUEN PASAR

Sexo: Macho castrado

Edad: 15 años

Disciplina: Rodeo

Solicitante: Sr. Rodrigo Fontecilla.

Fecha: 24-08-2022

Examen Clínico:

- Inspección, palpación y examen físico general del caballo: sin anotaciones. Frecuencia y ruidos cardiacos normales, venas yugulares en buen estado.
- Se observó al caballo en movimiento; al paso, trote y galope, en piso duro y blando, en línea recta y en círculo: Sin anormalidades
- Pruebas de flexión forzada:

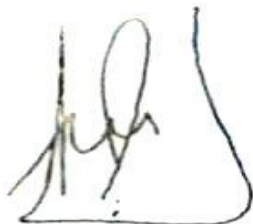
	Derecho	Izquierdo
Miembro Anterior	(-)	(-)
Miembro Posterior	(-)	(-)

Examen Radiológico: No se realizó examen radiológico.

Conclusión: El ejemplar de la referencia presenta un examen clínico músculo-esquelético sin alteraciones. Por lo anteriormente descrito, se puede inferir que el ejemplar se encuentra en condiciones de realizar el ejercicio propio del deporte para el cual esta destinado.

Este informe no representa una garantía de sanidad indefinida, solo refleja el estado clínico del ejemplar en la fecha señalada.

Se extiende el presente informe a petición del propietario para los fines que él estime convenientes.

A handwritten signature in black ink, appearing to read 'Francisco Carrasco Gárate', written in a cursive style.

Francisco Javier Carrasco Gárate
15.409.314-1
Médico Veterinario Universidad Mayor
Miembro ACHVE
FEI Permitted Treating Veterinarian
+56999699155
Fcocarrascovet@gmail.com

FRANCISCO CARRASCO G.
Médico Veterinario

INFORME VETERINARIO

Nombre: GALLA ENCANTÁ

Sexo: Yegua

Edad: 6 años

Disciplina: Rodeo

Solicitante: Sr. Rodrigo Fontecilla.

Fecha: 24-08-2022

Examen Clínico:

- Inspección, palpación y examen físico general del caballo: sin anotaciones. Frecuencia y ruidos cardiacos normales, venas yugulares en buen estado.
- Se observó al caballo en movimiento; al paso, trote y galope, en piso duro y blando, en línea recta y en círculo: Sin anormalidades
- Pruebas de flexión forzada:


	Derecho	Izquierdo
Miembro Anterior	(-)	(-)
Miembro Posterior	(-)	(-)

Examen Radiológico: No se realizó examen radiológico.

Conclusión: El ejemplar de la referencia presenta un examen clínico músculo-esquelético sin alteraciones. Por lo anteriormente descrito, se puede inferir que el ejemplar se encuentra en condiciones de realizar el ejercicio propio del deporte para el cual esta destinado.

**Este informe no representa una garantía de sanidad indefinida,
solo refleja el estado clínico del ejemplar en la fecha señalada.**

Se extiende el presente informe a petición del propietario para los
fines que él estime convenientes.

A handwritten signature in black ink, appearing to read 'F. Carrasco Gárate', with a stylized flourish at the end.

Francisco Javier Carrasco Gárate
15.409.314-1
Médico Veterinario Universidad Mayor
Miembro ACHVE
FEI Permitted Treating Veterinarian
+56999699155
Fcocarrascovet@gmail.com

FRANCISCO CARRASCO G.
Médico Veterinario

INFORME VETERINARIO

Nombre: GALLO PERVERSO

Sexo: Macho

Edad: 5 años

Disciplina: Rodeo

Solicitante: Sr. Rodrigo Fontecilla.

Fecha: 24-08-2022

Examen Clínico:

- Inspección, palpación y examen físico general del caballo: sin anotaciones. Frecuencia y ruidos cardiacos normales, venas yugulares en buen estado. Presencia de ambos testículos.
- Se observó al caballo en movimiento; al paso, trote y galope, en piso duro y blando, en línea recta y en círculo: Sin anormalidades
- Pruebas de flexión forzada:

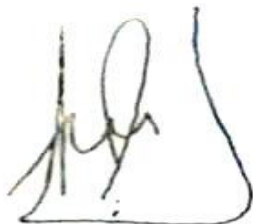
	Derecho	Izquierdo
Miembro Anterior	(-)	(-)
Miembro Posterior	(-)	(-)

Examen Radiológico: No se realizó examen radiológico.

Conclusión: El ejemplar de la referencia presenta un examen clínico músculo-esquelético sin alteraciones. Por lo anteriormente descrito, se puede inferir que el ejemplar se encuentra en condiciones de realizar el ejercicio propio del deporte para el cual esta destinado.

Este informe no representa una garantía de sanidad indefinida, solo refleja el estado clínico del ejemplar en la fecha señalada.

Se extiende el presente informe a petición del propietario para los fines que él estime convenientes.

A handwritten signature in black ink, appearing to read 'Francisco Carrasco Gárate', written in a cursive style.

Francisco Javier Carrasco Gárate
15.409.314-1
Médico Veterinario Universidad Mayor
Miembro ACHVE
FEI Permitted Treating Veterinarian
+56999699155
Fcocarrascovet@gmail.com

FRANCISCO CARRASCO G.
Médico Veterinario

INFORME VETERINARIO

Nombre: GALLO PULENTO

Sexo: Macho

Edad: 6 años

Disciplina: Rodeo

Solicitante: Sr. Rodrigo Fontecilla.

Fecha: 24-08-2022

Examen Clínico:

- Inspección, palpación y examen físico general del caballo: sin anotaciones. Frecuencia y ruidos cardiacos normales, venas yugulares en buen estado. Presencia de ambos testículos. Cicatriz en borde medial de nudo del miembro anterior izquierdo.
- Se observó al caballo en movimiento; al paso, trote y galope, en piso duro y blando, en línea recta y en círculo: Sin anormalidades
- Pruebas de flexión forzada:

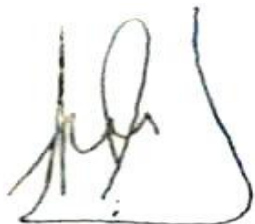
	Derecho	Izquierdo
Miembro Anterior	(-)	(-)
Miembro Posterior	(-)	(-)

Examen Radiológico: No se realizó examen radiológico.

Conclusión: El ejemplar de la referencia presenta un examen clínico músculo-esquelético sin alteraciones. Por lo anteriormente descrito, se puede inferir que el ejemplar se encuentra en condiciones de realizar el ejercicio propio del deporte para el cual esta destinado.

Este informe no representa una garantía de sanidad indefinida, solo refleja el estado clínico del ejemplar en la fecha señalada.

Se extiende el presente informe a petición del propietario para los fines que él estime convenientes.

A handwritten signature in black ink, appearing to read 'Francisco Carrasco Gárate', written in a cursive style.

Francisco Javier Carrasco Gárate
15.409.314-1
Médico Veterinario Universidad Mayor
Miembro ACHVE
FEI Permitted Treating Veterinarian
+56999699155
Fcocarrascovet@gmail.com

FRANCISCO CARRASCO G.
Médico Veterinario

INFORME VETERINARIO

Nombre: NEBLINA

Sexo: Yegua

Edad: 10 años

Disciplina: Rodeo

Solicitante: Sr. Rodrigo Fontecilla.

Fecha: 24-08-2022

Examen Clínico:

- Inspección, palpación y examen físico general del caballo: sin anotaciones. Frecuencia y ruidos cardiacos normales, venas yugulares en buen estado.
- Se observó al caballo en movimiento; al paso, trote y galope, en piso duro y blando, en línea recta y en círculo: Sin anormalidades
- Pruebas de flexión forzada:


	Derecho	Izquierdo
Miembro Anterior	(-)	(-)
Miembro Posterior	(-)	(-)

Examen Radiológico: No se realizó examen radiológico.

Conclusión: El ejemplar de la referencia presenta un examen clínico músculo-esquelético sin alteraciones. Por lo anteriormente descrito, se puede inferir que el ejemplar se encuentra en condiciones de realizar el ejercicio propio del deporte para el cual esta destinado.

Este informe no representa una garantía de sanidad indefinida, solo refleja el estado clínico del ejemplar en la fecha señalada.

Se extiende el presente informe a petición del propietario para los fines que él estime convenientes.

A handwritten signature in black ink, appearing to read 'Francisco Carrasco Gárate', written in a cursive style.

Francisco Javier Carrasco Gárate
15.409.314-1
Médico Veterinario Universidad Mayor
Miembro ACHVE
FEI Permitted Treating Veterinarian
+56999699155
Fcocarrascovet@gmail.com

FRANCISCO CARRASCO G.
Médico Veterinario

INFORME VETERINARIO

Nombre: OLEGARIO

Sexo: Macho

Edad: 9 años

Disciplina: Rodeo

Solicitante: Sr. Rodrigo Fontecilla.

Fecha: 24-08-2022

Examen Clínico:

- Inspección, palpación y examen físico general del caballo: sin anotaciones. Frecuencia y ruidos cardiacos normales, venas yugulares en buen estado. Hemicastrado izquierdo.
- Se observó al caballo en movimiento; al paso, trote y galope, en piso duro y blando, en línea recta y en círculo: Sin anomalías
- Pruebas de flexión forzada:

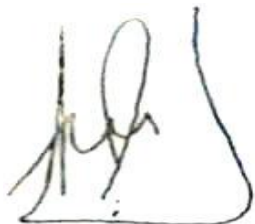
	Derecho	Izquierdo
Miembro Anterior	(-)	(-)
Miembro Posterior	(-)	(-)

Examen Radiológico: No se realizó examen radiológico.

Conclusión: El ejemplar de la referencia presenta un examen clínico músculo-esquelético sin alteraciones. Por lo anteriormente descrito, se puede inferir que el ejemplar se encuentra en condiciones de realizar el ejercicio propio del deporte para el cual esta destinado.

Este informe no representa una garantía de sanidad indefinida, solo refleja el estado clínico del ejemplar en la fecha señalada.

Se extiende el presente informe a petición del propietario para los fines que éll estime convenientes.

A handwritten signature in black ink, appearing to read 'Francisco Carrasco Gárate', with a stylized flourish at the end.

Francisco Javier Carrasco Gárate
15.409.314-1
Médico Veterinario Universidad Mayor
Miembro ACHVE
FEI Permitted Treating Veterinarian
+56999699155
Fcocarrascovet@gmail.com

FRANCISCO CARRASCO G.
Médico Veterinario

INFORME VETERINARIO

Nombre: OLIMPICO

Sexo: Macho

Edad: 9 años

Disciplina: Rodeo

Solicitante: Sr. Rodrigo Fontecilla.

Fecha: 24-08-2022

Examen Clínico:

- Inspección, palpación y examen físico general del caballo: sin anotaciones. Frecuencia y ruidos cardiacos normales, venas yugulares en buen estado. Presencia ambos testículos. Lesión por roce cicatrizada en borde dorsal de ambos metacarpos.
- Se observó al caballo en movimiento; al paso, trote y galope, en piso duro y blando, en línea recta y en círculo: Sin anomalías
- Pruebas de flexión forzada:


	Derecho	Izquierdo
Miembro Anterior	(-)	(-)
Miembro Posterior	(-)	(-)

Examen Radiológico: No se realizó examen radiológico.

Conclusión: El ejemplar de la referencia presenta un examen clínico músculo-esquelético sin alteraciones. Por lo anteriormente descrito, se puede inferir que el ejemplar se encuentra en condiciones de realizar el ejercicio propio del deporte para el cual esta destinado.

Este informe no representa una garantía de sanidad indefinida, solo refleja el estado clínico del ejemplar en la fecha señalada.

Se extiende el presente informe a petición del propietario para los fines que éll estime convenientes.

A handwritten signature in black ink, appearing to read 'FCARRASCO', with a large, stylized flourish at the end.

Francisco Javier Carrasco Gárate
15.409.314-1
Médico Veterinario Universidad Mayor
Miembro ACHVE
FEI Permitted Treating Veterinarian
+56999699155
Fcocarrascovet@gmail.com

FRANCISCO CARRASCO G.
Médico Veterinario

INFORME VETERINARIO

Nombre: QUE GALLO

Sexo: Macho

Edad: 9 años

Disciplina: Rodeo

Solicitante: Sr. Rodrigo Fontecilla.

Fecha: 24-08-2022

Examen Clínico:

- Inspección, palpación y examen físico general del caballo: sin anotaciones. Frecuencia y ruidos cardiacos normales, venas yugulares en buen estado. Hemicastrado izquierdo.
- Se observó al caballo en movimiento; al paso, trote y galope, en piso duro y blando, en línea recta y en círculo: Sin anormalidades
- Pruebas de flexión forzada:


	Derecho	Izquierdo
Miembro Anterior	(-)	(-)
Miembro Posterior	(-)	(-)

Examen Radiológico: No se realizó examen radiológico.

Conclusión: El ejemplar de la referencia presenta un examen clínico músculo-esquelético sin alteraciones. Por lo anteriormente descrito, se puede inferir que el ejemplar se encuentra en condiciones de realizar el ejercicio propio del deporte para el cual esta destinado.

Este informe no representa una garantía de sanidad indefinida, solo refleja el estado clínico del ejemplar en la fecha señalada.

Se extiende el presente informe a petición del propietario para los fines que éll estime convenientes.

A handwritten signature in black ink, appearing to read 'Francisco Carrasco Gárate', written in a cursive style.

Francisco Javier Carrasco Gárate
15.409.314-1
Médico Veterinario Universidad Mayor
Miembro ACHVE
FEI Permitted Treating Veterinarian
+56999699155
Fcocarrascovet@gmail.com

FRANCISCO CARRASCO G.
Médico Veterinario

INFORME VETERINARIO

Nombre: REBUSCADA

Sexo: Yegua

Edad: 14 años

Disciplina: Rodeo

Solicitante: Sr. Rodrigo Fontecilla.

Fecha: 24-08-2022

Examen Clínico:

- Inspección, palpación y examen físico general del caballo: sin anotaciones. Frecuencia y ruidos cardiacos normales, venas yugulares en buen estado. Efusión sinovial en ambas vainas flexoras de miembros posteriores.
- Se observó al caballo en movimiento; al paso, trote y galope, en piso duro y blando, en línea recta y en círculo: Sin anomalías
- Pruebas de flexión forzada:

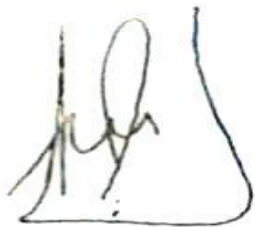
	Derecho	Izquierdo
Miembro Anterior	(-)	(-)
Miembro Posterior	(1/5)	(-)

Examen Radiológico: No se realizó examen radiológico.

Conclusión: El ejemplar de la referencia presenta un examen clínico músculo-esquelético sin cojeras espontáneas, con una prueba de flexión forzada del miembro posterior derecho de carácter leve en un grado 1/5. Por lo anteriormente descrito, se puede inferir que el ejemplar se encuentra en condiciones de realizar el ejercicio propio del deporte para el cual está destinado.

Este informe no representa una garantía de sanidad indefinida, solo refleja el estado clínico del ejemplar en la fecha señalada.

Se extiende el presente informe a petición del propietario para los fines que él estime convenientes.

A handwritten signature in black ink, appearing to read 'Francisco Carrasco Gárate', with a stylized flourish at the end.

Francisco Javier Carrasco Gárate
15.409.314-1
Médico Veterinario Universidad Mayor
Miembro ACHVE
FEI Permitted Treating Veterinarian
+56999699155
Fcocarrascovet@gmail.com

FRANCISCO CARRASCO G.
Médico Veterinario

INFORME VETERINARIO

Nombre: REMOLINO

Sexo: Macho

Edad: 5 años

Disciplina: Rodeo

Solicitante: Sr. Rodrigo Fontecilla.

Fecha: 24-08-2022

Examen Clínico:

- Inspección, palpación y examen físico general del caballo: sin anotaciones. Frecuencia y ruidos cardiacos normales, venas yugulares en buen estado. Presencia de ambos testículos.
- Se observó al caballo en movimiento; al paso, trote y galope, en piso duro y blando, en línea recta y en círculo: Sin anormalidades
- Pruebas de flexión forzada:

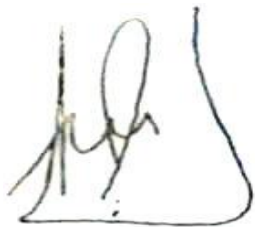
	Derecho	Izquierdo
Miembro Anterior	(-)	(-)
Miembro Posterior	(-)	(-)

Examen Radiológico: No se realizó examen radiológico.

Conclusión: El ejemplar de la referencia presenta un examen clínico músculo-esquelético sin alteraciones. Por lo anteriormente descrito, se puede inferir que el ejemplar se encuentra en condiciones de realizar el ejercicio propio del deporte para el cual esta destinado.

Este informe no representa una garantía de sanidad indefinida, solo refleja el estado clínico del ejemplar en la fecha señalada.

Se extiende el presente informe a petición del propietario para los fines que él estime convenientes.

A handwritten signature in black ink, appearing to read 'Francisco Carrasco Gárate', written in a cursive style.

Francisco Javier Carrasco Gárate
15.409.314-1
Médico Veterinario Universidad Mayor
Miembro ACHVE
FEI Permitted Treating Veterinarian
+56999699155
Fcocarrascovet@gmail.com

FRANCISCO CARRASCO G.
Médico Veterinario

INFORME VETERINARIO

Nombre: UBICAO

Sexo: Macho

Edad: 4 años

Disciplina: Rodeo

Solicitante: Sr. Rodrigo Fontecilla.

Fecha: 24-08-2022

Examen Clínico:

- Inspección, palpación y examen físico general del caballo: sin anotaciones. Frecuencia y ruidos cardiacos normales, venas yugulares en buen estado. Presencia de ambos testículos.
- Se observó al caballo en movimiento; al paso, trote y galope, en piso duro y blando, en línea recta y en círculo: Sin anormalidades
- Pruebas de flexión forzada:


	Derecho	Izquierdo
Miembro Anterior	(-)	(-)
Miembro Posterior	(-)	(-)

Examen Radiológico: No se realizó examen radiológico.

Conclusión: El ejemplar de la referencia presenta un examen clínico músculo-esquelético sin alteraciones. Por lo anteriormente descrito, se puede inferir que el ejemplar se encuentra en condiciones de realizar el ejercicio propio del deporte para el cual esta destinado.

Este informe no representa una garantía de sanidad indefinida, solo refleja el estado clínico del ejemplar en la fecha señalada.

Se extiende el presente informe a petición del propietario para los fines que él estime convenientes.



Francisco Javier Carrasco Gárate
15.409.314-1
Médico Veterinario Universidad Mayor
Miembro ACHVE
FEI Permitted Treating Veterinarian
+56999699155
Fcocarrascovet@gmail.com